

КАПСУЛЛАЗЕР В ОЧИ С ФАКОМОРФИЧНА И ФАКОЛИТИЧНА ГЛАУКОМА

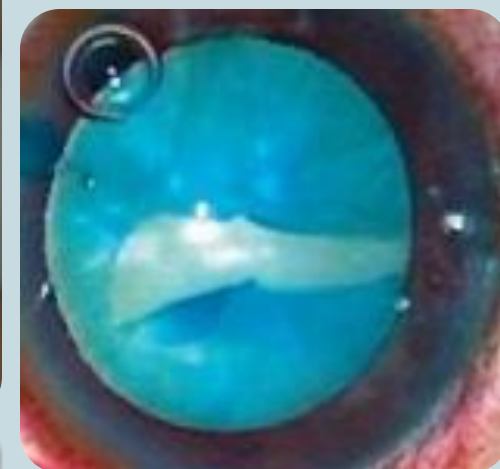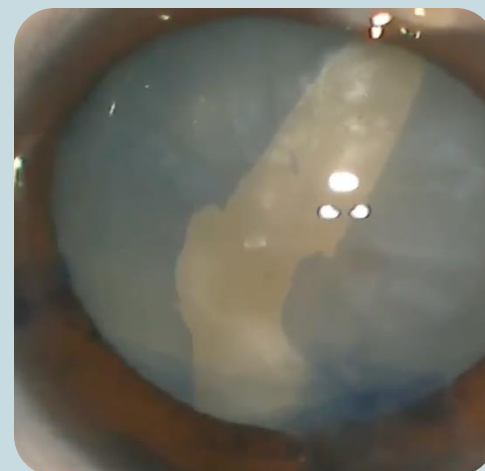
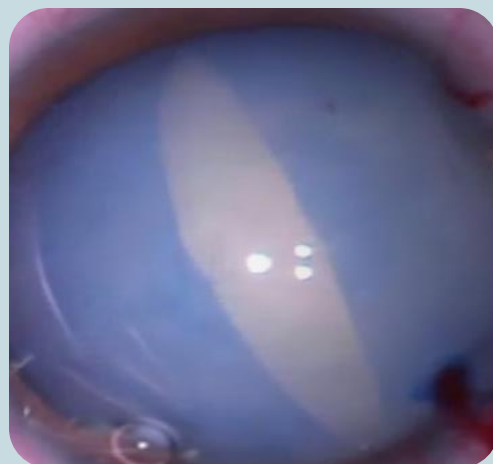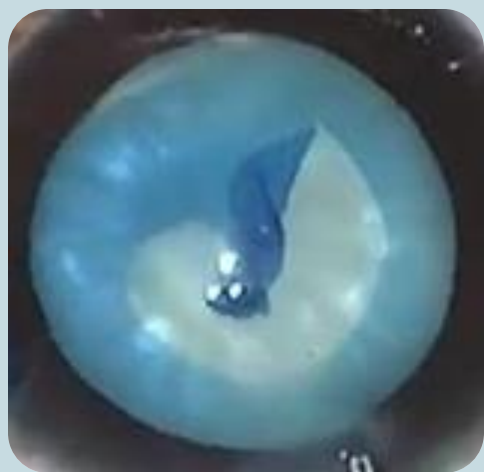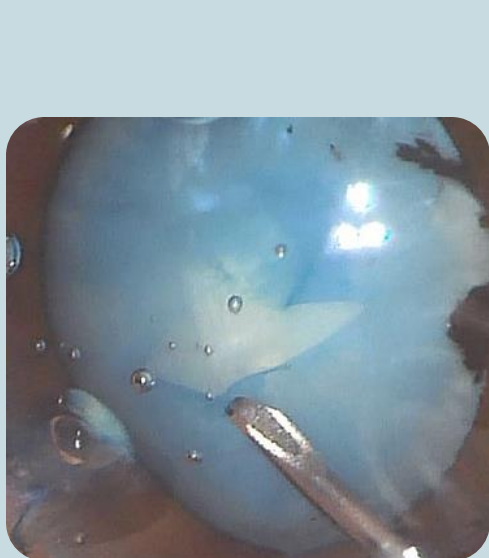
*ХРИСТИНА Н ГРУПЧЕВА
ДИМИТЪР И ГРУПЧЕВ*

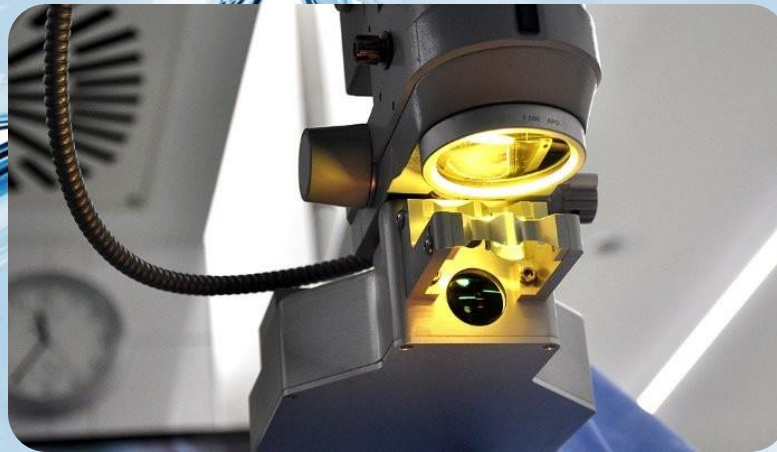
*ПРОЕКТНА ГРУПА 3.2.1
„ИЗКУСТВЕНА РОГОВИЦА –
ОТ СКАМЕЙКАТА ДО ЛЕГЛОТО И ОБРАТНО“*

МЕДИЦИНСКИ УНИВЕРСИТЕТ – ВАРНА



Факоморфичната и факолитичната често завършват с «аржентински флаг»



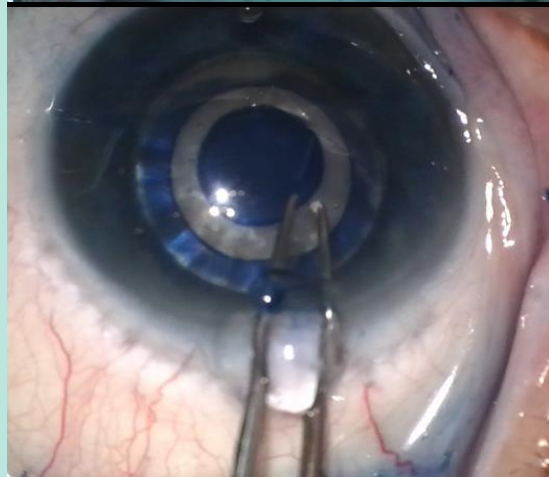
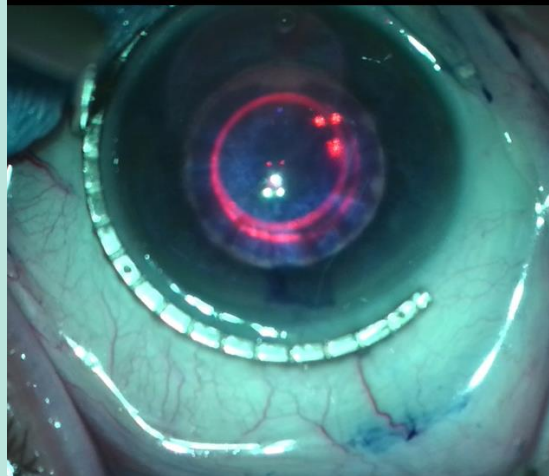
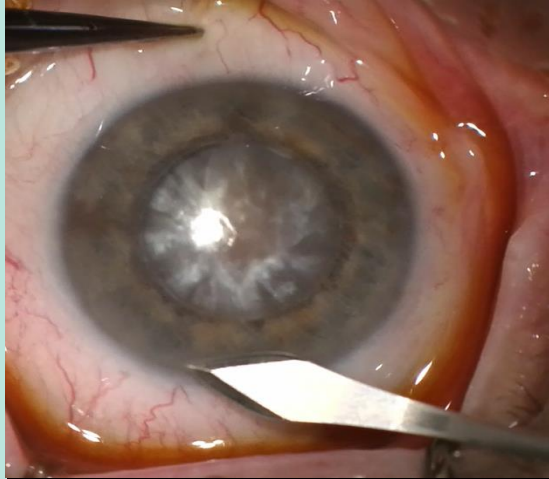


ОЧИТЕ С ФАКОМОРФИЧНА И ФАКОЛИТИЧНА ГЛАУКОМА СА ТРУДНИ ЗА ОПЕРАЦИЯ ВЪВ ВСИЧКИ СТЪПКИ, НО ЕДНА ОТ НАЙ-ТРУДНИТЕ МАНИПУЛАЦИИ Е КАПСУЛОРЕКСИСА.

ПРЕДЛАГАМЕ НОВА МЕТОДИКА ПРИ КОЯТО С ПОМОЩТА НА ЛАЗЕР, СЕ ОСИГУРЯВА БЪРЗ, СИГУРЕН И КОНТРОЛИРАН КАПСУЛОРЕКСИС.

В НАСТОЯЩОТО ПРОУЧВАНЕ СА ВКЛЮЧЕНИ 16 ОЧИ С ФАКОМОРФИЧНА И 4 С ФАКОЛИТИЧНА ГЛАУКОМА. КАПСУЛАТА СЕ ОЦВЕТЯВА СЪС СПЕЦИАЛНО БАГРИЛО – КАПСУЛБЛУ, КОЕТО Е НИСКО МОЛЕКУЛНО И ОЦВЕТЯВА С ВИСОК ИНТЕНЗИТЕТ.

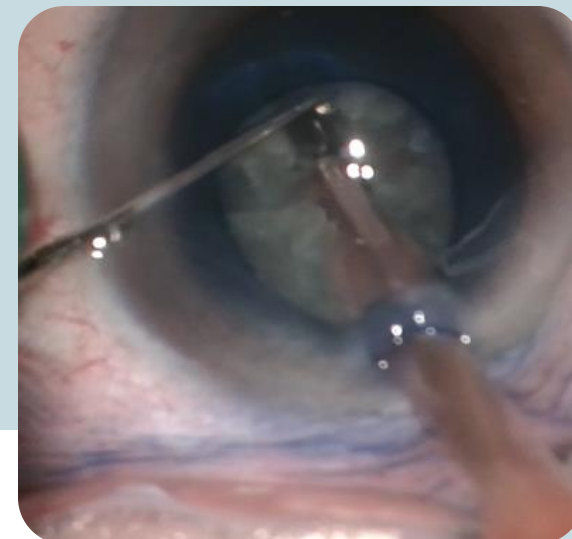
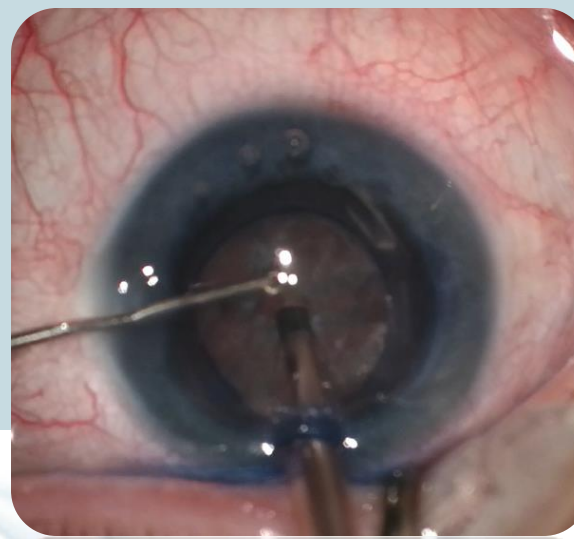
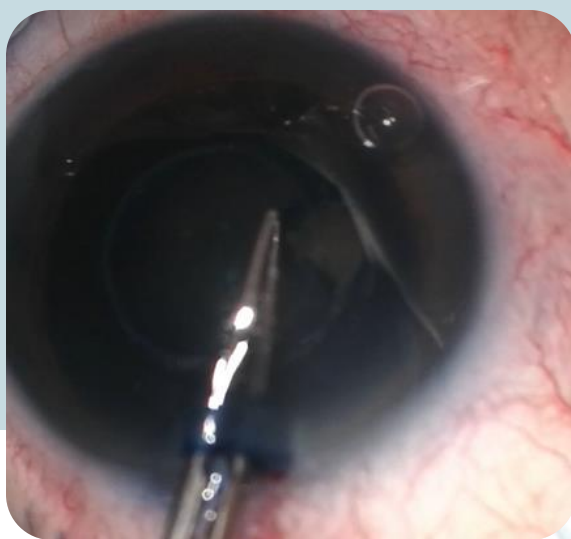
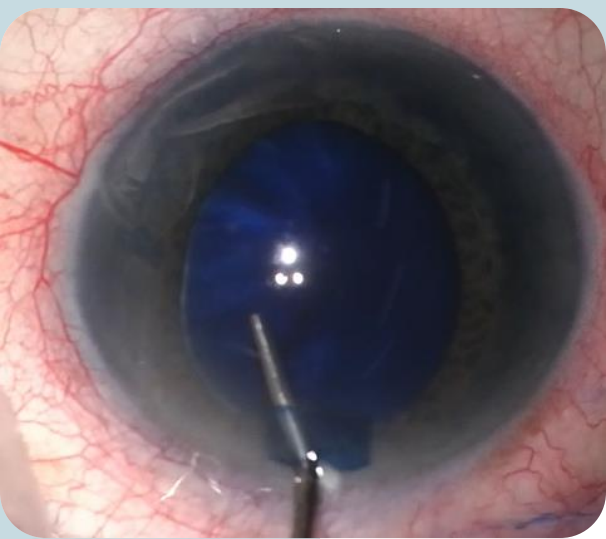




—

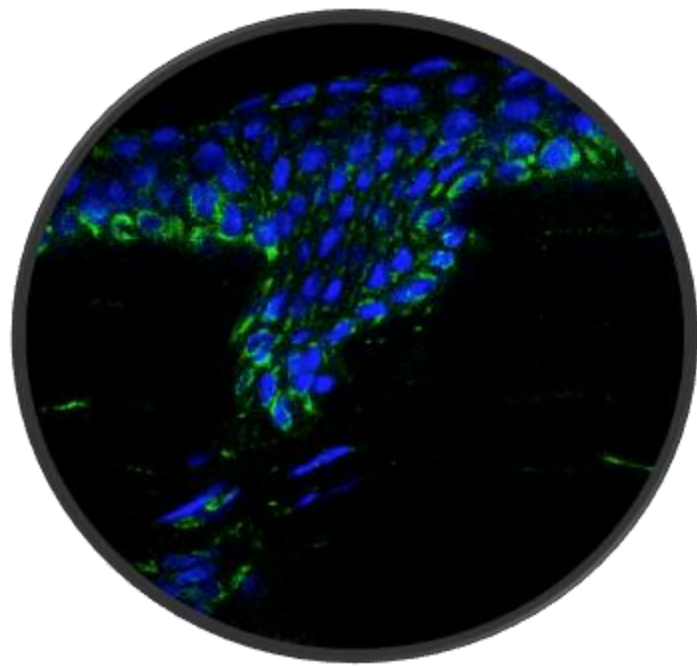
**ПРОЦЕДУРАТА ОТНЕМА 60 СЕКУНДИ
ЗА ОЦВЕТЯВАНЕ, 10 ЗА ИЗМИВАНЕ И
ПОСТАВЯНЕ НА ВИСКО
СУБСТАНЦИЯ, 5 СЕКУНДИ ЗА
ЦЕНТРИРАНЕ, 1 ЗА ИЗВЪРШВАНЕ И
ДО 5 СЕКУНДИ ЗА ОТСТРАНЯВАНЕ
НА КАПСУЛАТА.**

**НЕЗАВИСИМО ОТ УДЪЛЖЕНОТО
ВРЕМЕ (ДО 2 МИНУТИ), ПРИ ВСИЧКИ
ПАЦИЕНТИ Е ПОСТИГНАТ ЖЕЛАНИЯ
КАПСУЛОРЕКСИС БЕЗ
РАЗКЪСВАНИЯ.**



**ПРИ 2 ПАЦИЕНТИ Е НАПРАВЕНА „МАРКА“ НА ЕПИТЕЛА,
КОЯТО СЕ РЕЗОРБИРА СПОНТАННО ЗА 1 СЕДМИЦА.**

**МАКСИМАЛНАТА СИГУРНОСТ И МИНИМАЛНИТЕ
УСЛОЖНЕНИЯ ПРАВЯТ ТАЗИ МЕТОДИКА МНОГО
ПОДХОДЯЩА ЗА ХИПЕРМАТУРИРАЛИ КАТАРАКТИ
СЪЧЕТАНИ С ВТОРИЧНА ГЛАУКОМА.**



**КРЪГЛОТО ПАРЧЕ
КАПСУЛА МОЖЕ ДА
СЕ ИЗПОЛЗВА ЗА
РАЗЛИЧНИ
ЕКСПЕРИМЕНТАЛНИ И
КЛИНИЧНИ
ПРОУЧВАНИЯ.**



**Благодаря за
вниманието!**

