СПЕЦИАЛИЗИРАНА ОЧНА БОЛНИЦА
МЕДИЦИНСКИ ЦЕНТЪР ЗА ЗРЕНИЕ
"АКАДЕМИК ПАШЕВ"

ГЛАУКОМА И АРТЕРИАЛНА ОКЛУЗИЯ В ЕДИНСТВЕНО ОКО

Н. СТОЯНОВА, К. РАЧЕВА, АКАД. П. ВАСИЛЕВА, СОБАЛ „АКАД. ПАШЕВ“

Цел: Да представим клиничен случай на клонова артериална оклузия в единствено око с псевдоексфолиативна глаукома.

Клиничен случай: жена В.К. на 87 години на редовен диспансерен преглед. Оплаква се от “тъмно петно“ пред единственото зрящо дясно око. С глаукома от 1998г. 2004г – трабекулектомия на ляво око. 2006г - след грип – блебит, ендофталмит, загуба на зрение

ПЗ – НИЗЗД от 2000г., добре контролиран

ДО: конюнктива – пингвекули, дилатирани съдове, гънки, роговица – прозрачна, пигмент и ексфолиации по ендотела, атрофичен ирис с пигментна дисперсия, РЕХ по зен. ръб и ПЛК. Леща – начална нуклеокортикална катаракта. Отлепено стъкл.тяло.

ДЗН – централен блестящ ембол върху ДЗН, Ед=0,8, ППА, локален оток на ретината до ДЗН, вървящ към долно-назален квадрант, макула – друзи, съдове – ангиосклероза, Гън-Салус – 2ст., периферия – паваж на 7ч.

ЛО- клепачи – тенденция към ентропион, фтиза на булба

VOD=0.5 с +1.25дсф +1.25дц/175=0.7+ VOS= пресечена нула

TOD=15mmHg Азарга, Траватан

TOS=хипотония

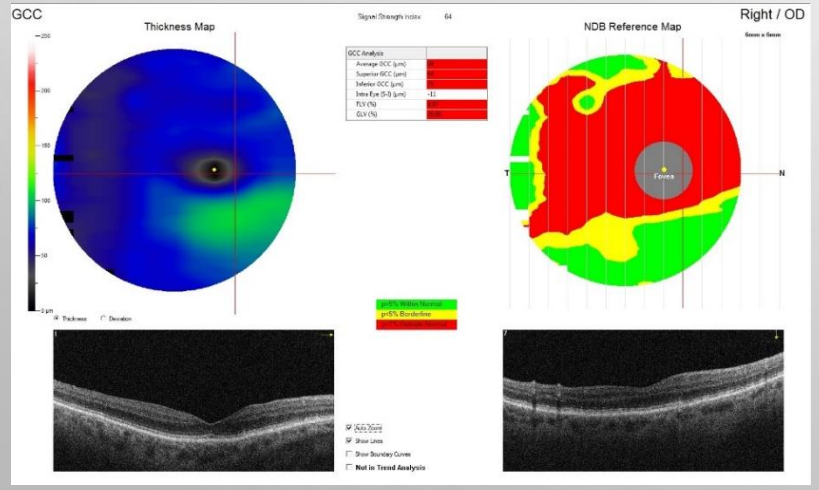

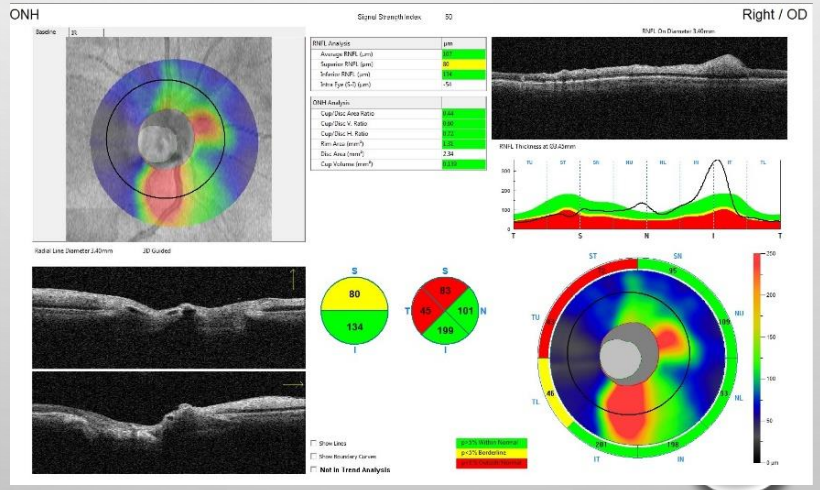

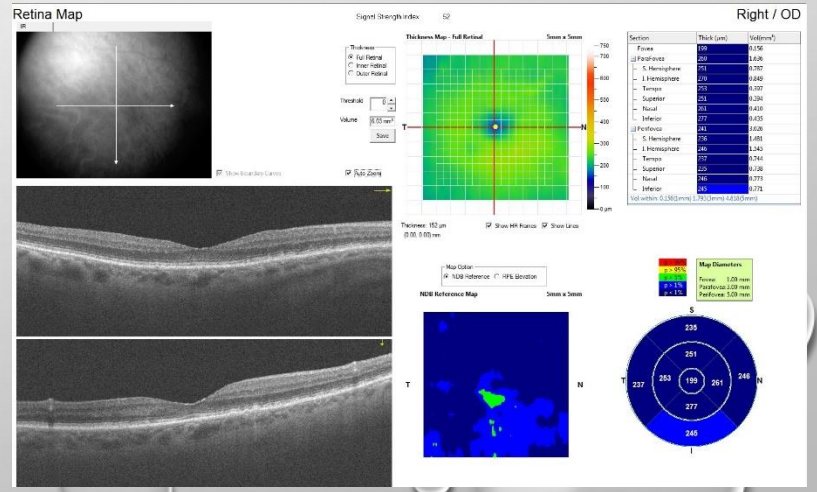

Назначи се ФА
Включи се Бримоген в дясно око и Citioptic forte

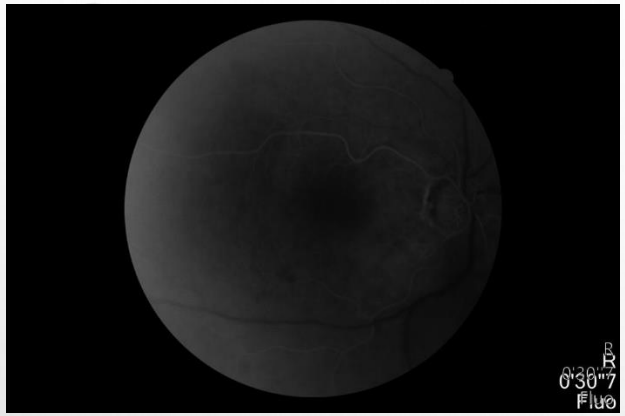

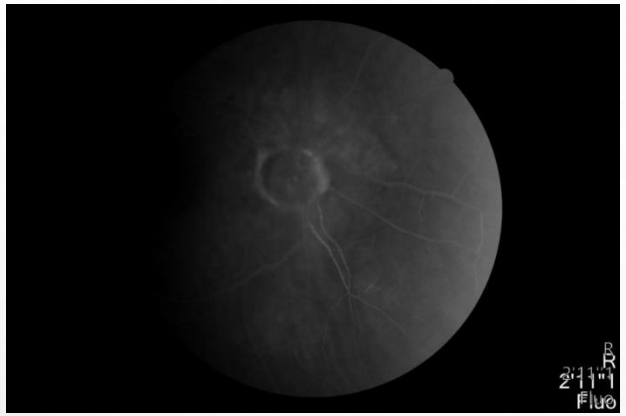

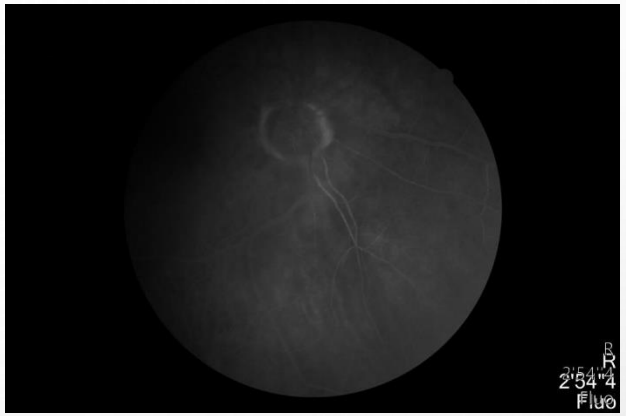

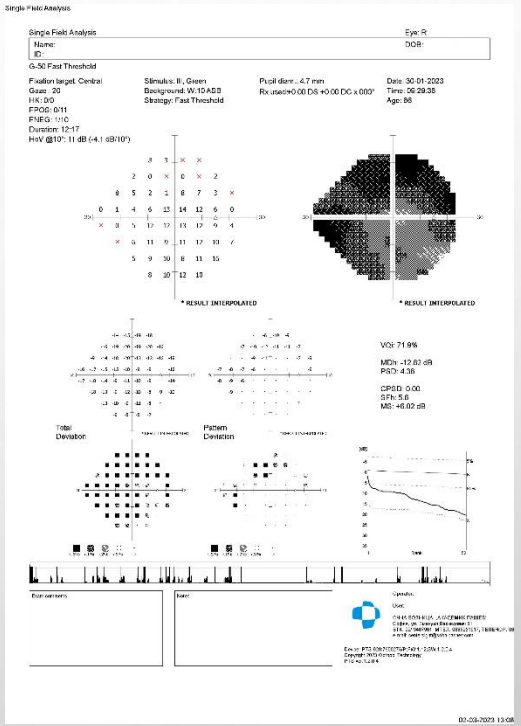

Хипофлуоресценция в областта на долен назален квадрант от исхемичния оток на ретината, нарушен кръвоток в долно- назални артериални съдове – данни за оклузия на долно-назален клон на ACR

Терапия: Pentilin 20mg 5ml i.v. (съдоразширяващо), консултация с кардиолог

ПКК: повишен холесторол и ТГ
назначен Фраксипарин 0,6 IU/ml.

Начален дъговиден скотом, намалена СЧ

Ход на заболяването:
ЗОС на ДО- ДЗН – с темпорална бледавост, Е=0,8, ППА, блестящ ембол върху ДЗН, резорбиран локален оток до зрителния нерв и в долно назалния квадрант

VOD=0,4 с +1,50дсф +1,50дц/10=0,8

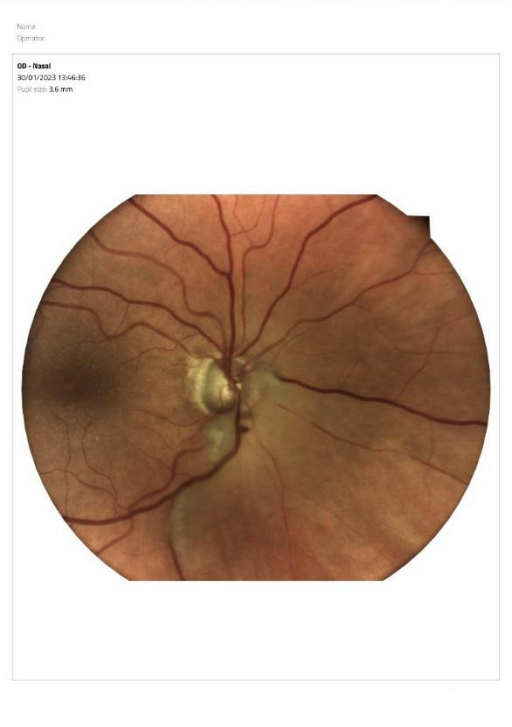

Преди лечение

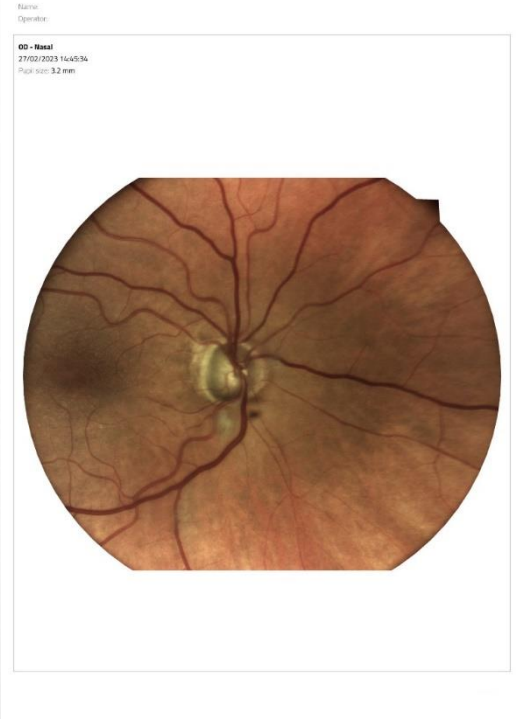

След лечение

Рискови фактори за оклузия са: артериосклероза, предсърдно мъждене, застойна сърдечна недостатъчност, мозъчно-съдова болест, хипертония, миокарден инфаркт, **захарен диабет, първична откритоъгълна глаукома.**

ОБЗОР В ЛИТЕРАТУРАТА

Метаболитен синдром - свързван с възпаление и ендотелна дисфункция на големи и малки съдове

Пациенти с метаболитен синдром: значително по-голяма вероятност за ретинопатия, независимо от възрастта, пола, расата, образованието, тютюнопушене и консумация на алкохол.
Венозните и артериалните оклузии - свързани със затлъстяване, хипертония, захарен диабет и синдром на хипервискозитет

Компонентите на МС (абдоминално затлъстяване, хипертриглицеридемия, нисък HDL, високо кръвно налягане и повишено ниво на кр. захар на гладно): водят до повишен риск от развитие на оклузия на клон на централна ретинна артерия, увереждане на кръвоносните съдове на зрителния нерв и на ПОЪГ.

Статините увеличават оттока на водната течност => лицата, лекувани за хиперлипидемия, имат намален риск от ПОЪГ.

ЗАКЛЮЧЕНИЕ

- Съществуват редица проучвания показващи връзка между оклузия на централна ретинна артерия и метаболитен синдром.
- ПОЪГ е рисков фактор за развитие на артериална оклузия.
- Наличието на едно очно заболяване не изключва възможността и за други такива.

БЛАГОДАРЯ ЗА ВНИМАНИЕТО!