



# ЦИКАТРИЗИРАЩ ПЕМФИГОИД

*С. Мургова; Ч. Балабанов*

*Очна клиника  
МУ- Плевен*

- **Пемфигоидът на мукозните мембрани** (цикатризиращ пемфигоид) е хронично, прогресиращо аутоимунно заболяване ангажиращо конюнктива - 66%, устна мукоза - 90%, фаринкс – 9%, рядко и кожа
- **Честота** - 1:12 000 до 1:60 000; м:ж – 1:2
- **Възраст** 60-70 г.
- **Имунопатогенеза** - отлагане на имуноглобулини (IgA, IgG) в епителната базална мембрана → активиране на комплемента, инфилтрация на неутрофили, макрофаги, активирани Т-клетки → освобождаване на про-фибротични цитокини (TGF-beta and IFN-gamma )  
→ цикатрикс

# Клинична картина

<i>I стадий</i>	<i>II стадий</i>
Лек хроничен конюнктивит – сълзене, дразнене	Скъсяване на форниксите
<i>III стадий</i>	<i>IV стадий</i>
Възпение на миглените ръбове, трихиаза, симблефарон	Анкилоблефарон, тежък сух синдром, кератинизация

## ЛЕЧЕНИЕ

### Косервативно

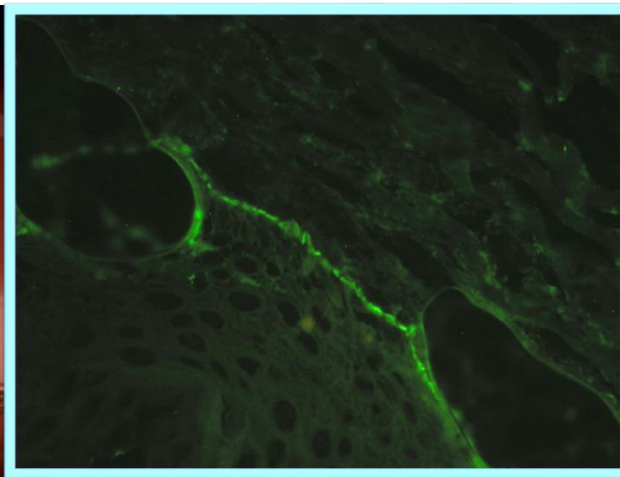
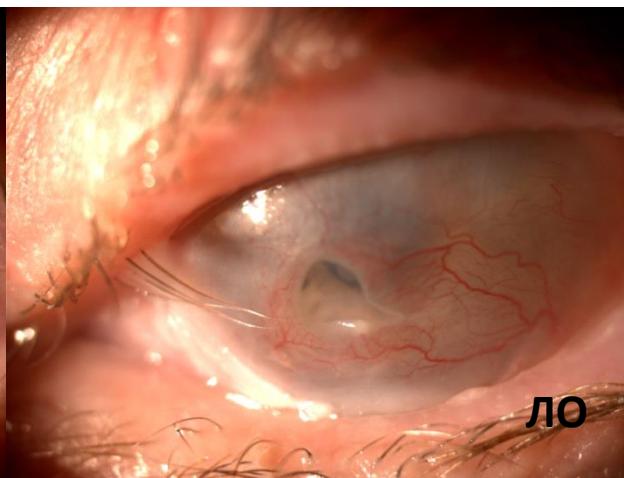
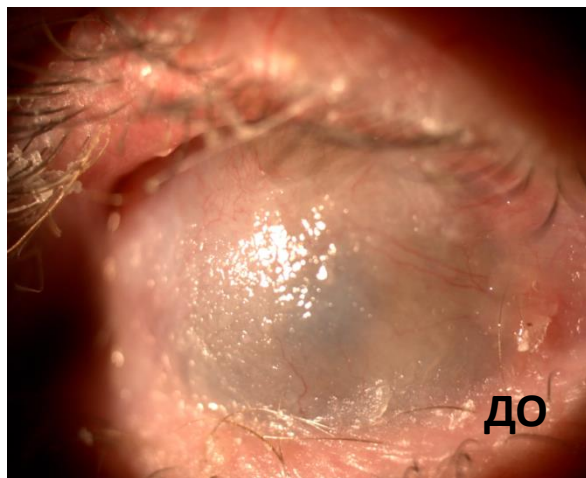
### Хирургично

– Системно и локално

- **Кортикостероиди**
- **Имуносупресори** - Mycophenolate moefetil, Methotrexate, Azathioprine, Ciclophosphamid
- **Сулфони** – Dapsone
- **Имуноглобулини**
- **Биологична терапия**

**С.В.Б. – Ж, 64г.**

**Соматичен статус без отклонения; ПКК, биохимия – без отклонения**



**ВОД=дв. на ръката**

**ВОС=0.02**

- Симблефарон на горни и долни клепачи
- Липса на подвижност на очните ябълки

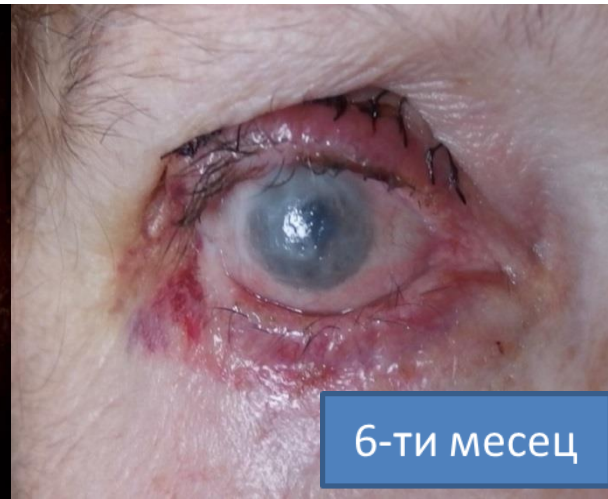
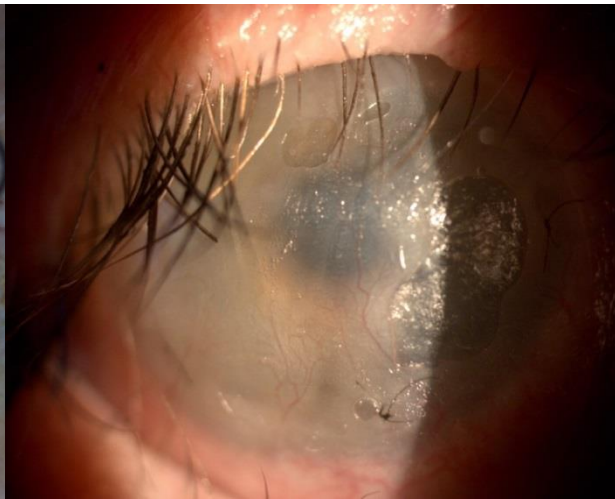
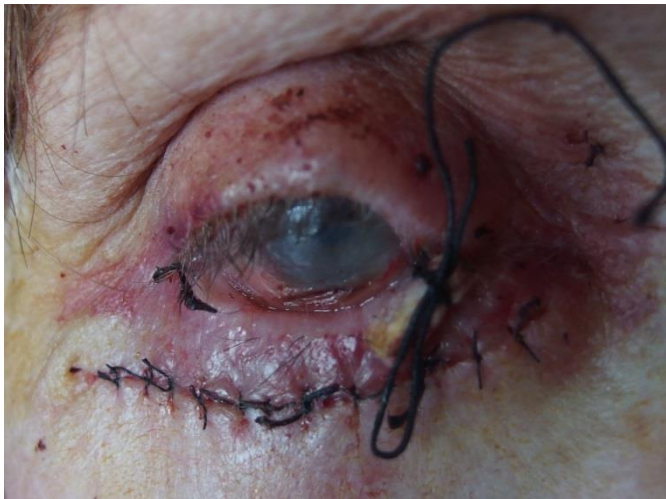*ДИФ на конюнктивна –  
линеарно отлагана  
IgG(+) и C3 (++)*

**Проведено хирургично лечение на ДО:**

- За симблефарон – устна мукоза
- Операция за ентропион и трихиаза на горен и долен клепач
- Трансплантирана амниотична мембрана

**Консервативно лечение:**

- Изкуствени сълзи и лубриканти
- Кортикостероид – локално и системно



- Трудно лечимо заболяване с лоша прогноза за зрителната острота
- Множество хирургични интервенции с ограничени възможности
- Интердисциплинарен подход и непрекъснато наблюдение.